UNIVERSITY LIBRARY
JUN
22
1921

Purpura teleangiectodes annularis (Majocchii)

Inaugural-Dissertation

zur

Erlangung der Doktorwürde

in der

gesamten Medizin

verfasst und einer

Hohen Medizinischen Fakultät

der

Kgl. Bayer. Ludwig-Maximilians-Universität zu München

vorgelegt von

Walter Knorr

aus Jena, Thüringen.

München 1915.

Druck der K. Hofbuchdruckerei Kastner & Callwey, München.

Purpura teleangiectodes annularis (Majocchii)

Inaugural-Dissertation

zur

Erlangung der Doktorwürde

in der

gesamten Medizin

verfasst und einer

Hohen Medizinischen Fakultät

der

Kgl. Bayer. Ludwig-Maximilians-Universität zu München

vorgelegt von

Walter Knorr

aus Jena, Thüringen.

München 1915.

Druck der K. Hofbuchdruckerei Kastner & Callwey, München.

Gedruckt mit Genehmigung der medizinischen Fakultät
der Universität München.

Referent:
Prof. Ritter v. Zumbusch.

Fall I.

A. M., 12 jähriger Schulknabe.

Eltern leben und sind gesund. Irgendwelche Familienkrankheiten (Tuberkulose, Geisteskrankheiten, Hämophilie) angeblich nicht vorhanden. Eltern nicht luetisch.

Patient erkrankte mit 2 Jahren an einer starken Mittelohreiterung, mit 6 Jahren an Schafblattern. Mit 8 Jahren bekam er Scharlach, woran sich eine Lungenentzündung anschloß, an der Patient 2 Monate lang darnieder lag. Doch erholte er sich wieder vollständig.

Zurzeit nimmt Patient an der Turnstunde seiner Schule teil. Über rheumatische Schmerzen hat Patient niemals zu klagen gehabt.

Vor 3 Jahren bemerkte Patient an beiden Knien unterhalb der Patella rötliche Flecken, „als wenn er sich angeschlagen hätte". Die Flecken wurden allmählich rotbraun und immer größer, bis sie Markstückgröße erreichten. Später traten Flecken an der Hinterseite beider Oberschenkel auf und zu gleicher Zeit an beiden Vorderarmen, zuerst an den Beuge-, später auch an den Streckseiten.

Erst seit einiger Zeit beobachtete Patient auch Verfärbungen am Rücken.

Die einmal aufgetretenen Flecken blieben konstant bestehen und sind mit der Zeit immer bräunlicher geworden. In der letzten Zeit sind die

meisten Flecke heller, einige direkt gelblich geworden. Pat. kann die Erkrankung auf keinerlei traumatische Einwirkung zurückführen. Er betont die absolute Schmerzlosigkeit der Erkrankung in allen ihren Entwicklungsstadien und gibt an, während der ganzen Zeit niemals Fieber oder Gelenkschmerzen gehabt zu haben, noch unter Mattigkeit, Juckreiz oder Brennen gelitten zu haben.

Patient ist klein, grazil gebaut, hat schlecht entwickelte Muskulatur und schwaches Fettpolster. Haut und Schleimhäute sind blaß.

Das Vasomotorensystem des Patienten macht einen labilen Eindruck. Die Gesichtsfarbe wechselt rasch bei Temperaturunterschieden usw.

Während die Haut des Kopfes, des Halses und der Oberarme normal ist, sieht man an beiden Vorderarmen linsen- bis markstückgroße, runde, rötliche Krankheitsherde, über denen die Epidermis vollständig unverändert ist. Diese Herde liegen teilweise isoliert, teilweise konfluieren sie, wodurch unregelmäßige Figuren gebildet werden. Die Haut im Bereich dieser Herde ist bräunlich pigmentiert, an manchen Stellen mehr diffus, an anderen ist eine gesprenkelte braune Verfärbung wahrzunehmen. Innerhalb dieser Herde fallen unregelmäßige, zerstreute, punkt- bis stecknadelspitzgroße karmoisin- bis dunkelrote Verfärbungen auf, die sich durch Finger- oder diaskopischen Druck nicht zum Abblassen oder gar Verschwinden bringen lassen.

Außerdem sieht man besonders in den zentralen Anteilen der Herde mohn- bis hanfkorngroße, pigmentlose Stellen, die gegenüber den Verfärbungen auffallend weiß aussehen, aber doch

kaum heller sind als die normale Haut und gegen das Niveau der Umgebung etwas vertieft zu liegen scheinen. Stellenweise konfluieren diese kleinen Fleckchen miteinander.

Die meisten und größten Herde liegen an der Ulnarseite des linken Vorderarmes, jedoch auch einige an den Beugeseiten. Brust und Bauch sind frei.

Einzelne Herde von Markstückgröße liegen in der Mittellinie des Rückens, und zwar sind diese schon sehr abgeblaßt und nur noch gelblich tingiert. Auch sind hier kaum mehr deutlich rote Verfärbungen in Punktform zu konstatieren.

Zwei weitere Herde liegen in der Lenden- und in der Steißbeingegend, ein pfenniggroßer, ganz matt rot gefärbter Herd, angeblich der jüngste, befindet sich am Membrum, Hämorrhagien sind hier nicht zu erkennen.

Dieser Herd läßt sich durch Fingerdruck fast zum Verschwinden bringen, im Gegensatz zu allen anderen Herden, die durch Finger- oder Glasdruck nicht verändert werden.

Die meisten, größten und am intensivsten verfärbten Herde liegen auf der Hinterseite des rechten Oberschenkels und in der Patellarregion beiderseits, während im übrigen an den unteren Extremitäten nur wenige und blaß verfärbte Herde zu sehen sind.

Die Herde in den beiden Patellarregionen beginnen symmetrisch am unteren Rande der Patella und setzen sich nach unten spitz verlaufend ein Stück auf die Tibiakante fort. Die ganzen Herde scheinen sich auf vielen kleinen Herden zusammenzusetzen. Infolgedessen erscheinen auch

hier die Ränder der Herdfiguren ganz unregelmäßig. Es sind dies die ältesten Erkrankungsherde, sie bestehen schon fast drei Jahre.

Sie sind unregelmäßig rotbraun bis dunkelbraun tingiert, punktförmige Verfärbungen sind auch hier nicht mehr scharf wahrzunehmen. Hier kann man im Gegensatz zum übrigen haarlosen Körper deutlich erkennen, daß die Haare nicht von der Krankheit betroffen sind und die einzelnen Herde nicht im Zusammenhang mit den Haarfollikeln stehen.

Dermographismus ist mäßig stark vorhanden. Durch Blutstauung, Komprimieren des Oberarmes und Reiben des Unterarmes mit Äther kann man karmoisinrote Stippchen erzeugen, die nach einigen Tagen wieder verschwinden. Auch auf der komprimierten Stelle des Oberarmes entstehen kleine Hämorrhagien, die durch Druck nicht zum Abblassen zu bringen sind, aber auch allmählich wieder von selbst verschwinden.

Die Verteilung der Herde ist auf nebenstehendem Schema ersichtlich.

Fall II.

K. B., 23 jähriger Mann.

Mutter und eine Schwester an Tuberkulose gestorben. Ein Bruder herzleidend (nervöses Herzleiden). Mit 5 Jahren Ohreiterung. Patient gibt an, stets „nervös" gewesen zu sein.

Seit einem Jahr fühlt sich Pat., der sonst stets gesund war, nicht mehr recht wohl. Er hat oft Kopfschmerzen, klagt über Schmerzen an der linken Kopfseite, am linken Arm und linken Bein. Er ermüdet rasch im linken Fuß.

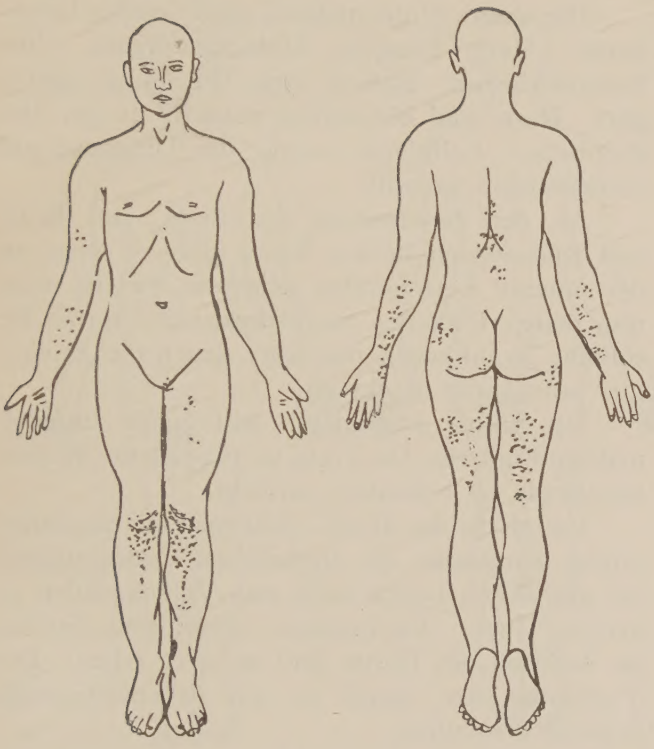

Patient klagt über häufiges Herzklopfen und Schmerzen in der Herzgegend. Patient schwitzt stark an Händen und Füßen. Seit einem halben Jahr beobachtet Patient einen fleckigen hellbraunen Ausschlag am Rumpf, an den Armen und besonders an den Beinen. Der erste Herd trat an der linken Wade auf. Allmählich vermehrten und verbreiterten sich die Herde.

Die Hauterkrankung verursachte niemals irgendwelche Schmerzen und Beschwerden.

Patient ist kräftig genährt und gut gebaut.

Die innere Untersuchung ergibt nichts besonderes. Herz, Lungen, Abdominalorgane ohne Besonderheiten. Reflexe zum Teil etwas gesteigert. Harn- und Blutbefund normal. In der Medizinischen Poliklinik wurde die Diagnose auf Neurasthenie gestellt.

An den Beugeseiten der Arme, auf Brust und Rücken, auf beiden Nates und vor allem an den unteren Extremitäten sieht man wie bei unserem ersten Patienten markstückgroße, rundliche, rötliche Krankheitsherde, über denen die Epidermis vollständig intakt ist.

Die Herde konfluieren und bilden unregelmäßige Figuren. Die Haut im Bereich der Krankheitsherde ist bräunlich verfärbt.

Innerhalb der Herde sieht man die punktförmigen, karmoisin- bis dunkelroten Verfärbungen, die alle durch Druck nicht zum Verschwinden zu bringen sind. Pigmentlose atrophische Stellen im Zentrum der Herde sind nicht zu sehen. Die Verteilung der Herde ist auf nebenstehendem Schema ersichtlich.

* * *

Unter der Bezeichnung „Purpura annularis teleangiectodes“ hat Majocchi im Jahre 1898 in der Festschrift für Pick (43. Band des Archivs für Dermatologie*) ein neues Krankheitsbild beschrieben, das er im Laufe einiger Jahre an fünf Patienten**) beobachten konnte.

*) Alle benutzten Quellen sind in der am Schluß der Arbeit beigefügten alphabetischen Literaturzusammenstellung zu finden.

**) Die Morphologie dieser Fälle ist von ihm bereits 1895 vor der italienischen dermatologischen Gesellschaft geschildert worden.

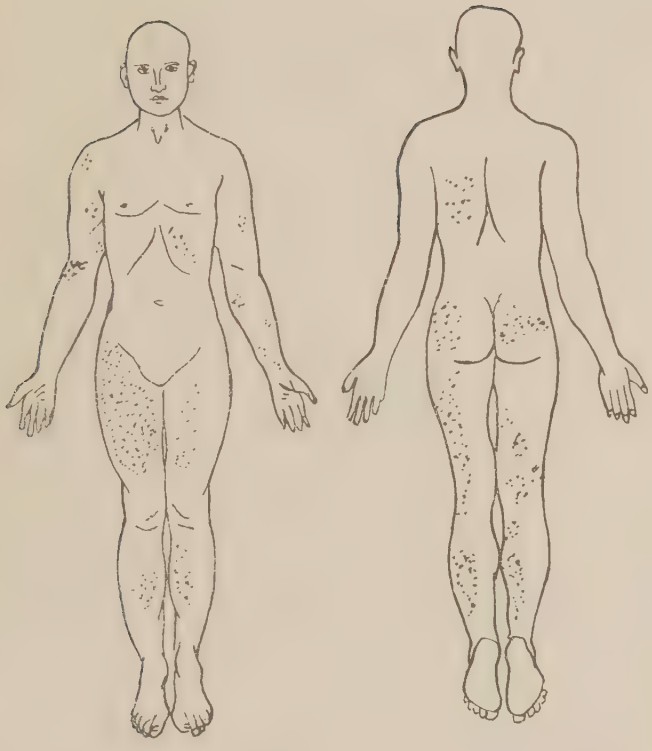

Majocchi faßt die charakteristischen Merkmale dieses neuen Krankheitsbildes in folgenden Sätzen zusammen:

„1. Rosa- und lividrote Flecken, gebildet von kapillaren Ektasien mit folgenden Hämorrhagien, ohne vorhergehende Hyperämie, ohne wahrnehmbare Infiltration der Haut, und gewöhnlich in deutlichem Zusammenhange mit den Haarfollikeln.

2. Langsame Entwicklung und Vermehrung derselben.

3. Konstant exzentrisches Wachstum

der Flecke, wodurch ihre schöne Ringform bedingt ist.

4. Symmetrische Anordnung der Dermatose.

5. Primärer Sitz immer an den Gliedmassen, vornehmlich an den unteren.

6. Gewöhnlich Fehlen von Pruritus und jeder Sensibilitätsstörung.

7. Ausgang in leichte Atrophie und Achromie der Haut, bisweilen mit Alopecie."

Majocchi unterscheidet weiter drei Stadien der Erkrankung:

1. Stadium teleangiectaticum,
2. Stadium haemorrhagico-pigmentosum,
3. Stadium atrophicum.

Im Stadium teleangiectaticum bilden sich ohne die geringste Schmerzempfindung auf normaler Haut rosarote, punkt- bis linsen- oder strichförmige Fleckchen, die sich mit der Lupe, oft auch mit bloßem Auge als kapillare Ektasien erkennen lassen.

Durch Druck sind sie mehr oder weniger gut zum Abblassen oder sogar zum Verschwinden zu bringen.

Nach Majocchi finden sich diese Fleckchen in der Regel an den Follikeln, wie man aus der Anwesenheit eines Härchens im Zentrum fast aller Fleckchen erkennen kann.

Sie bestehen durch sehr lange Zeit, bis sie sich durch allmähliches Wachstum und Berührung miteinander vereinigen und auf diese Weise die schön ausgebildeten Figuren bilden, die Majocchi zu der Bezeichnung Purpura annularis teleangiectodes veranlaßt haben.

Die Ringfiguren selbst können durch Berührung und Konfluenz ganz unregelmäßige oder girlandenartige Formen annehmen.

Das Stadium haemorrhagico-pigmentosum, welches sich in der Regel an das erste anschließt, es aber auch häufig begleitet, braucht nicht notwendigerweise aufzutreten. Es charakterisiert sich durch hämorrhagische Herde. Doch findet nicht an jeder Ektasie Blutaustritt statt. Die Form und Farbe dieser Herde bleibt unter Druck bestehen.

Diese lange bestehenden Hämorrhagien gehen allmählich über in Pigmentationen, die mit der Zeit wieder ganz verschwinden können.

Oft finden sich Ektasien und Hämorrhagien nebeneinander.

Nach dem Verschwinden oder während des Bestehens der Pigmentflecke entwickelt sich das Stadium atrophicum, welches Majocchi in folgenden Worten schildert:

„Die Haare verdünnen sich, werden farblos und fallen atrophisch aus; auch die Mündung des Follikels verschwindet, und nur mittelst einer Lupe kann man sie noch als feines Pünktchen erkennen. Aber nach einigen Monaten sieht man weder vom Haare noch von der Follikelmündung eine Spur. Die Haut in den ringförmigen Herden wird etwas dünner, glänzend, verliert ihr Pigment und ist auch von zarten Furchen durchzogen. Das ist das atrophische Stadium; aber auch zu dieser Zeit wachsen die Herde auf Kosten der benachbarten Follikel durch exzentrische Ausbreitung der perifollikulären Kapillarektasien weiter."

Es entstehen Ringformen mit atrophischem, pigmentlosem, leichteingesunkenem Zentrum. Die periphere Zone ist gebildet von Ektasien resp. auch Hämorrhagien.

Die Entwicklung und der Verlauf der Dermatose vollziehen sich sehr langsam, auch fehlen „plötzliche oder interkurrierende paroxismenähnliche Ausbrüche", wie sie z. B. für Purpura rheumatica charakteristisch sind.

* * *

Was die Benennung der Dermatose betrifft, so wählte Majocchi nach den am meisten in die Augen springenden Merkmalen, der Farbe und Form der Flecken, den Namen „Purpura annularis" und fügte die Bezeichnung „teleangiectodes" bei, um diese Dermatose von verwandten Erkrankungen zu unterscheiden.

Wie wir später sehen werden, ist das Adjektivum „annularis" allerdings nicht für alle beobachteten Fälle zutreffend.

Neben der Bezeichnung Purpura annularis teleangiectodes, welche den Vorzug hat, daß sie die Dermatose in einer wohldefinierten Gruppe unterbringt, diskutiert Majocchi auch den Namen „Teleangiectasia follicularis annulata", der zwar zwei wichtige, dem Krankheitsbilde eigentümliche Charaktere, die Hämorrhagie und die Atrophie der Haut, unberücksichtigt läßt, dafür aber dem inneren Charakter der Krankheit und der Art ihres Beginnes mehr entspricht, indem er zum Ausdruck bringt, daß die Kapillarektasien als erste Erscheinung auftreten, daß ihr Sitz ein follikulärer ist und daß das Exanthem eine ganz besondere Konfiguration besitzt.

Da beide Bezeichnungen ihre Vorzüge haben, so setzt Majocchi beide als Titel an die Spitze seiner Arbeit. In der Folge hat sich die erste Bezeichnung, Purpura annularis teleangiectodes, eingebürgert, weil sie einfacher ist und dem klinischen Gebrauche mehr entspricht.

Seit den Veröffentlichungen Majocchis ist noch eine größere Anzahl von Dermatosen beobachtet worden, die sich in den von ihm beschriebenen Rahmen der Purpura annularis telangiectodes einfügen lassen:

1899 veröffentlichte Citernesi einen Fall, Brandweiner*) drei weitere Fälle (1906), nachdem Majocchi selbst noch zwei Fälle (1904) publiziert hatte, Arndt fünf Fälle und Kren einen Fall (1907). Weitere Fälle sind beschrieben worden von Herxheimer und Köhler, Balzer und Galup (1908), Sachs (1910), Ossola und Radaeli (1911), Verrotti Truffi, Passini, Nobl, Lier. 1912 veröffentlichte Brandweiner drei weitere von ihm eingehender studierte Fälle. Vignolo-Lutati schilderte ausführlich die Ergebnisse seiner Beobachtungen an einem Fall, und Lindenheim brachte im selben Jahre eine farbige Abbildung und genaue Beschreibung eines von ihm beobachteten, vom allgemeinen Typus etwas abweichenden Falles.

Bei den von diesen Autoren beobachteten Krankheitsbildern haben sich verschiedenerlei Ab-

---

* In Brandweiners Publikationen findet sich eine farbige Abbildung des morphologischen Krankheitsbildes der P. a. t. (Monatsh. f. prakt. Dermatologie Bd. 43, Tafel VI).

weichungen von Majocchis Beschreibung gezeigt.

Ich möchte deshalb an der Hand dieser neuen Beobachtungen die oben zitierten sieben Charakteristika der Majocchischen Symptomatologie kritisch beleuchten.

Ad 1. Mehrere Forscher, vor allem Brandweiner, der außer Majocchi wohl am häufigsten Gelegenheit hatte, sich mit Krankheitsfällen dieser Art zu beschäftigen, konnten nie durch die Lupe oder gar mit bloßem Auge, wie Majocchi angegeben hat, Ektasien bei ihren Fällen beobachten. Auch konnte Brandweiner nie eine Anämisierung der Flecke durch Finger- oder diaskopischen Druck erreichen, weshalb er klinisch für alle Flecke das Vorhandensein von Hämorrhagien annehmen mußte. Damit stehen allerdings seine histologischen Untersuchungen, von denen später im Kapitel „Histologie" ausführlich die Rede sein wird, nicht in Übereinstimmung.

Auch Lindenheim meint: „Auf Glasdruck verändern die Pünktchen weder Form noch Farbe", doch kann er „bei Lupenvergrößerung und Glasdruck häufig feinste Gefäßreiserchen" unterscheiden.

Dagegen beschreiben, der Schilderung Majocchis genau entsprechend, z. B. Herxheimer und Köhler, Vignolo-Lutati sowie Kren Ektasien, die sich zum Teil durch Druck ganz oder mit Hinterlassung gelblicher Flecken zum Verschwinden bringen ließen.

Im Gegensatz zu Majocchi meinen ferner Brandweiner und auch Lindenheim, daß

die klinisch als Hämorrhagien imponierenden Pünktchen distinkt stehen und nicht konfluieren.

Den Zusammenhang mit den Haarfollikeln konnten Brandweiner und andere nicht konstatieren, während Herxheimer und Köhler sowie Kren und Vignolo-Lutati die gleichen Beobachtungen wie Majocchi machten.

Ad 2. Was die langsame Entwicklung und Vermehrung der Herde betrifft, so zweifelt niemand an dieser Tatsache, und sie bildet eines der immer vorhandenen charakteristischen Merkmale dieser Krankheit.

Die rötlichen Flecken erscheinen immer ganz allmählich und entwickeln sich oft bis zu Handtellergröße und darüber hinaus. Lindenheim schätzt die Dauer der Entwicklung auf ca. 4—6 Monate. Nach seiner Schilderung verfärben sich die Flecke langsam, manchmal erst innerhalb mehrerer Jahre, bis sie einen bräunlichen Farbenton erreichen. Erst nach Jahren verschwinden die Flecken wieder; dann ist an den Stellen, an denen der Herd saß, nichts mehr zu erkennen, oder es bleibt auch oft eine dunkle Verfärbung der Haut zurück, die Ähnlichkeit mit dunklen Sommersprossen hat.

Ad 3. Als drittes wichtiges klinisches Symptom betrachtet Majocchi die oft schön ausgebildeten ringförmigen Figuren, welche das Exanthem zeigt. Diese charakteristischen Formen wurden von allen späteren Autoren ebenfalls gesehen, doch wird von einigen angegeben,

daß auch oval gruppierte und streifenförmige Flecken vorkommen. Brandweiner betont schon in seiner Publikation (1906), das „Vorkommen irregulärer makulöser Elemente", ebenso wie Ferrari, Verotti und vor allem Lindenheim. Dieser schreibt von „Herden von annähernder Kreisform" von „handtellergroßen Flecken" von „oftmals irregulären, nicht scharf figurierten Flecken, bisweilen von deutlicher Streifenform".

Man gewinnt, wie Lindenheim schreibt, beim Verfolgen der späteren Literatur den Eindruck, daß die Bezeichnung „annularis" „etwas eng gewählt war", weil „seit Majocchi Fälle publiziert worden sind, in denen neben Ringformen runde und ovale oder ganz unregelmäßige Flecke vorhanden sind, ja mitunter das Krankheitsbild beherrschen".

Ad 4. Daß für das Krankheitsbild die Symmetrie im Auftreten der Effloreszenzen charakteristisch ist, darüber sind sich alle Autoren einig; doch tritt die Symmetrie in der Verteilung der Plaques nicht in allen Fällen sehr deutlich hervor; sie verhält sich ungefähr so wie bei Psoriasis.

Ad 5. Über den Sitz der Effloreszenzen sind ebenfalls alle Autoren mit Majocchi einig. Es werden von der Erkrankung die unteren Extremitäten, speziell die Unterschenkel bei weitem am meisten betroffen. Dann folgen nach der Häufigkeit des Befallenseins die Oberschenkel, Nates, Fußrücken und die Arme. Nur selten

traten die Flecken an den Handrücken und dem Stamme auf. In je einem Falle wurden Herde auf der Wangenschleimhaut (Brandweiner) und auf der Schleimhaut der Vagina (Ciarrocchi) beobachtet.

Ad 6. Subjektive Beschwerden sind mit wenigen Ausnahmen nicht wahrgenommen worden. Einmal wurde ein leichter Pruritus bei der Entstehung der Effloreszenzen angegeben, ein anderes Mal litt der betreffende Patient gleichzeitig an neuralgischen Schmerzen, die indessen auch unabhängig von der Hauterkrankung sein konnten.

Ad 7. In Bezug auf das Stadium der Atrophie herrscht bei den verschiedenen Autoren Meinungsverschiedenheit, sowohl in morphologischer als auch in histologischer Beziehung, wovon später noch die Rede sein wird.

Während mit Majocchi viele Autoren, z. B. Herxheimer und Köhler, Kren, Citernesi, Ossola und Vignolo-Lutati über deutliche Atrophie der Herdzentren zu berichten wissen, haben zuerst Brandweiner und nach ihm Arndt, Hammer, Balzer und Gallup, Verrotti und Lindenheim das Fehlen der Atrophie bei den von ihnen beobachteten Fällen betont. Diese Meinungsverschiedenheit kann nicht etwa durch eine verschieden lange Dauer der klinischen Beobachtung erklärt werden, denn Majocchi hat in mehreren Fällen schon nach einigen Monaten Atrophie eintreten sehen, während sie in einem von Brandweiner beobach-

teten Fall nach eineinhalb Jahren, in einem anderen, von Arndt beschriebenen Fall sogar nach fünf bis sechs Jahren ausgeblieben war.

Lindenheim zog daraus die Schlußfolgerung, daß zwei Spielarten von Purpura annularis teleangiectodes unterschieden werden müßten, nämlich eine atrophische und eine nichtatrophische Form. Brandweiner dagegen meint: „Diese Scheidung der Fälle erscheint mit Rücksicht auf die, wenn überhaupt vorhandene, so doch immer sehr zarte Atrophie kaum gerechtfertigt", obwohl er die Möglichkeit, daß aus der von ihm beobachteten Sklerosierung und den ziemlich starken entzündlichen Veränderungen des Bindegewebes Atrophie entstehen könne, zugibt.

Während Majocchi im Herdzentrum neben der Atrophie auch Achromie gesehen hat, konnte Brandweiner eine deutliche Achromie ebensowenig wie Atrophie erkennen.

Lindenheim sah neben dem Fehlen der Atrophie sogar starke Pigmentansammlung im Zentrum der älteren Herde und hat von diesem abweichenden Bild im Bd. 113 des Archivs für Dermatologie und Syphilis auch eine Reproduktion erscheinen lassen.

Auch die von Majocchi gesehene Alopexie sowie der obenerwähnte Zusammenhang der Ektasien resp. Hämorrhagien mit den Haarfollikeln ist von Brandweiner, Lindenheim und anderen nicht beobachtet worden. Die roten Pünktchen waren nach diesen Autoren unabhängig von den Haarfollikeln; auch blieben die Haare und Haarfollikel unbeschädigt.

Histologie der Purpura annularis teleangiectodes.

Positivere Resultate als die klinischen Beobachtungen lieferte die histologische Untersuchung der Purpura annularis teleangiectodes.

Majocchi, dem es nur in einem Falle, bei einem drei Monate alten Kinde kurz nach dessen Tode möglich war, ein aus einem frischen Herde*) exzidiertes Hautstück**) zu untersuchen, veröffentlichte folgenden Befund:

Er sah auffallend starke Füllung und Erweiterung der besonders um die Follikel gelegenen papillären und subpapillären Kapillaren. Außerdem konnte er an diesen auch Verengerung und geschlängelten Verlauf konstatieren. Daneben waren Ansammlungen von durch Diapedese ins Gewebe ausgetretenen deformierten roten Blutkörperchen wahrzunehmen. An Stellen weiter vorgeschrittener Stadien fanden sich Massen von Blutdetritus, vermischt mit Pigmentschollen und Körnchen. Die Haare waren in diesem Stadium dünn, pigmentlos und an ihrem Wurzelteil verschmälert.

Außer diesen Erscheinungen (Ektasie der Kapillaren und Blutaustritt) sah er eine nicht sehr stark ausgeprägte kleinzellige Infiltration um die Gefäße herum.

Brandweiner, der sich acht Jahre nach

*) Einen Schnitt aus einem atrophischen Herd konnte Majocchi leider nicht erhalten.

**) In der eingangs erwähnten Festschrift für Pick finden sich vier Reproduktionen Majocchischer Schnitte.

Majocchi als erster wieder mit dem Krankheitsbilde befaßt hat und auch eine histologische Untersuchung eines exzidierten Hautstückchens vornahm, bekam im wesentlichen dieselben Resultate wie Majocchi: von Blut strotzende Kapillarektasien, geringfügige Ansammlungen von ausgetretenen Blutkörperchen, mäßige kleinzellige Infiltration in der Umgebung der dilatierten Gefäße, daneben vereinzelte spindelige Elemente, die vermutlich gewuchertes adventitielles Gewebe darstellen.

Brandweiner konstatierte also, daß im histologischen Bilde die Gefäßerweiterungen und nicht die Blutaustritte vorherrschend und somit für die Affektion charakteristisch sind. Er meint, daß die Bezeichnung der Krankheit als „Purpura" nur dem klinischen Bilde entspräche und daß zwischen dem klinischen Aspekt und dem mikroskopischen Befund eine von Majocchi nicht genug betonte Disharmonie bestünde. Er meint ferner, daß man in der klinischen Diagnostik der Dermatologie Flecke, deren Farbe augenscheinlich durch reichliche Blutansammlung bedingt sei und die unter Glas- oder Fingerdruck keine Größen- oder Farbenveränderung aufweisen, zwar als Hämorrhagien, Petecchien usw. zu bezeichnen pflege, daß aber nach seinen histologischen Beobachtungen viele Flecke, die bei mechanischer Anämisierung nicht verschwinden und uns im klinischen Bilde als Hämorrhagien imponieren, im histologischen Bilde nur auf die Teleangiektasien, aber nicht auch auf die sehr spärlich vorhandenen Erythrozytenaustritte bezogen werden dürfen.

Es konnte aber durch spätere Beobachter eine

solche Differenz zwischen klinischem und histologischem Bild nicht mehr konstatiert werden, und auch Brandweiner selbst erhielt bei seinen späteren histologischen Untersuchungen zweier Fälle von Purpura annularis teleangiectodes andere Resultate. Er sah übereinstimmend mit den neueren Veröffentlichungen anderer Autoren, daß im Vordergrunde des histologischen Bildes nicht die Ektasien, sondern die Blutaustritte ins Gewebe stehen. Dieses von seinen früheren Angaben abweichende histologische Bild*) suchte er sich durch die Annahme zu erklären, daß die Schnitte der letzten Fälle im Gegensatz zu den früheren dem von Majocchi angenommenen zweiten Stadium, dem Stadium haemorrhagico-pigmentosum angehörten.

Das Stadium atrophicum konnte Brandweiner auch histologisch, wie früher klinisch, nicht konstatieren, gab aber zu, daß in seinen histologischen Bildern ziemlich starke entzündliche Veränderungen und auch stärkere Sklerosierung des Bindegewebes zu sehen war, aus denen möglicherweise Atrophien hervorgehen können. Er meint: „Es verhalte sich bei der P. a. t. also offenbar so, daß das atrophische Stadium eintreten kann, aber nicht muß."

Brandweiners histologische Beobachtungen deckten sich also mit den vorher kurz besprochenen Ergebnissen Majocchis im wesentlichen. Die gleichen Resultate brachten auch die Forschungen von Balzer und Gallup (1908).

*) Drei farbige Reproduktionen von Schnitten Brandweiners finden sich im 55. Band der Dermatologischen Wochenschrift auf Tafel 11.

Doch schon vorher hatte Majocchi neue histologische Gesichtspunkte gewonnen. Nachdem Citernesi 1899 schon eine Ruptur der Kapillaren mit nachfolgendem Blutaustritt ins Gewebe sowie mit Bindegewebsneubildung und Sklerose gesehen hatte, bekam Majocchi 1904 zwei neue Fälle zur Beobachtung, bei denen er Gefäßveränderungen im Sinne einer Endarteriitis obliterans wahrnahm. Ossola (1911) fand auch obliterierte Gefäße und hyaline Degeneration der Gefäßwände und der Arrectores pilorum. Radaeli konnte ebenfalls als Ausgangspunkt Endarteritis einer kleinen Hautarterie nachweisen (1911).

Dagegen konnte Brandweiner „keine Veränderungen am Endothel der Gefäße" finden, obwohl er „hierauf ganz speziell seine Aufmerksamkeit richtete".

Lindenheims histologischer Befund war folgender: Pralle Füllung der Kapillaren; kleinzellige Infiltration, perivaskulär und auch unabhängig von Gefäßen; Entzündung der Gefäßwand und Intimawucherungen. An zahlreichen Gefäßquerschnitten zeigte sich diese Wucherung der Intima so hochgradig, daß Gefäßobliteration bestand. An einigen Stellen im Stratum subpapillare zeigten sich Rupturen, hervorgerufen durch Obliteration kleiner Arterien. Im Längsschnitt getroffene Gefäße zeigten mehrfach zunächst normales Kaliber, im weiteren Verlaufe in plötzlichem Übergang becherartige Erweiterungen mit zerrissenen Wandungen. Bei Weigertfärbung waren zerfetzte elasti-

sche Elemente der Media deutlich zu sehen. An den Rupturstellen sah Lindenheim reichliche Blutung ins Gewebe, auch massenhafte Anhäufung von Erythrozyten und feinsten Pigmentkörnchen. Neben Blutungen per rhexin sah er auch Diapedese von roten Blutkörperchen. Ferner „beginnende hyaline Degeneration der Kutisfasern und deutlich ausgesprochene hyaline Degeneration der Mm. arrectores pilorum". An einigen Stellen fand sich eine spärliche Neubildung von Bindegewebe. Er gibt folgende kurze Zusammenfassung dieser Befunde: „Endarteriitische Prozesse, die zur Obliteration vieler kleiner Hautarterien führten, Ruptur und Blutung ins Gewebe. Pigmentablagerung. Parallel mit diesen Blutungen per rhexin fanden sich Blutungen per diapedesin. Kleinzellige Infiltration des Gewebes. Hyaline Degeneration besonders der Arrectores pilorum. Bindegewebsneubildung."

Vignolo-Lutati schildert auf Grund seiner histologischen Befunde an einem Exzisionsstück, das wunderschön alle drei von Majocchi angegebenen Stadien nebeneinander zeigte, den Mechanismus der Pathogenese folgendermaßen:

„Der Prozeß begann mit einer Endarteritis obliterans zu Lasten einer kleinen Arterie des Hypoderms; indem so der endovasale Druck eine Störung erfährt, wird außer den langsam sich entwickelnden Phänomenen, die von der konsekutiven Stauung im venösen lymphatischen System der von jener Arterie irrigierten Zone abhängen (Lockerung des kollagenen, elasti-

schen und glatten Muskelgewebes, Sklerose, Atrophie) eine Ektasie in den die obliterierte Arterie umgebenden Kapillaren und Arterien hervorgerufen mit folgender Hämorrhagie durch Ruptur der degenerierten Wandungen der ektatischen Arterien (hämorrhagischer teleangiektischer Ring)."

Um die annuläre Konfiguration der Krankheitsherde mit den neuen histologischen Befunden, speziell der Endartiritis obliterans, in Einklang zu bringen, stellte man verschiedene Hypothesen auf:

Majocchi nimmt, wie uns Vignolo-Lutati berichtet, als Ursache der annulären Konfiguration an, „daß die Endoarteritis obliterans durch Verminderung der vis a tergo des zirkulatorischen Impulses Erscheinungen von Stase und Ektasie in dem Gebiete terminaler Verteilung des der obliterierten Arterie entsprechenden Gefäßkegels hervorriefe und daß sich so eben so viele neue teleangiektatische und hämorrhagische, deshalb in zirkulärer Form längs der basalen Zirkumferenz des Gefäßkegels selbst angeordnete Herde bildeten".

Majocchi nimmt, wie uns Vignolo-Lu- auf Grund von Versuchen, bei denen er Farbstoffe in Hautgefäße injizierte.*) Es entstanden „Kegel oder Bezirke direkter Irrigation". Doch drang der Farbstoff auch in die

*) Die Ansichten Radaelis entnehme ich der Abhandlung Vignolo-Lutatis, da mir die Arbeit des ersteren nicht zugänglich ist. Im folgenden zitiere ich die Worte Vignolo-Lutatis aus dessen Referat über Radaelis Ansichten.

Anastomosengebiete dieser Bezirke, die ringförmig um die Kegel direkter Irrigation angeordnet sind. Radaeli kam zu der Auffassung, daß diese Bezirke gedeutet werden müßten als „Bezirke reduzierter Zirkulation", wo natürlich auch, da der zirkulatorische Druck weniger direkt dorthin gelangt, leichter Stauungserscheinungen vorkämen, ein Umstand, den man z. B. bei den der Purpura annularis sehr ähnlichen annulären Figuren der Livido annularis per frigorem ebenfalls beobachten könne. Radaeli schreibt (nach Vignolo-Lutati): „Bei der Purpura annularis müßten, da der zirkulatorische Impuls durch einen langsamen, graduellen Prozeß von Endoarteritis obliterans abnehme, die Stase und die Ektasien in der Zone reduzierter Zirkulation auftreten; die Bildung des hämorrhagischen teleangiektatischen Ringes sei deshalb bis zu einem gewissen Punkte sekundär."

Vignolo-Lutati äußert sich zu dieser Frage folgendermaßen: „Ich glaube in der Tat, daß das langsame Fortschreiten des obliterierendes Prozesses sich zuerst in seinen dystrophischen Effekten bei der im Ringe direkter Zirkulation liegenden Zone fühlbar macht, und daß sich sekundär, wenn der obliterierende Prozeß vollständig ist, um diese Zone herum, die klinisch schon gradweise durch eine ektatische punktförmige und dann diffuse hämorrhagische Stelle zum Ausdruck gekommen ist, der wahre hämorrhagische teleangiektatische Ring in der Zone reduzierter Zirkulation bildet, während in der zentralen Zone der letzte pathologische Epilog, nämlich die Atrophie, fortfahren kann, sich zu entwickeln;

so würde sich auch das zentrifugale Wachstum der verschiedenen Stellen erklären."

Passini endlich nimmt auf Grund einer histologischen Untersuchung der Haut eines Patienten, bei dem Atrophie beobachtet worden ist, an, daß die primäre Veränderung bei der Krankheit eine tiefsitzende Phlebitis sei und leitet daraus eine Hypothese zur Deutung der annulären Figuration der Flecken ab.

Dem Referat von Juliusberg über Passinis Bericht auf der 14. Tagung der italienischen Gesellschaft für Dermatologie, 1913, entnehme ich folgenden Abschnitt:

„Auf Grund seiner histologischen Untersuchungen nimmt Passini an, daß die primäre Veränderung bei der Krankheit eine tiefsitzende Phlebitis ist, welche eine kongestive Hyperämie des entsprechenden Gefäßkegels mit Erweiterung der Gefäße, mit aneurysmatischen Bildungen an denselben und Hämorrhagien verursacht. Es bilden sich weiterhin kleine diffuse perivasale Infiltrationen. Durch den erschwerten Kreislauf im Gefäßkegel kommt es zu einer Hypertrophie der Muskeln der korrespondierenden Arterie. Die Folge ist, daß nach einer weiteren Periode, wenn sich ein gewisser Kreislauf wieder hergestellt hat, die Veränderung, welche an den Kegel der direkten Zirkulation gebunden ist, verschwindet, während eine Störung im Kollateralnetz zurückbleibt, die die annuläre Form der Effloreszenzen bedingt."

* * *

Unser 1. Patient weigerte sich, eine Exzision an sich vornehmen zu lassen. Bei unserem 2. Pa-

tienten konnte eine Exzision eines von der Dermatose befallenen Hautstückchens am rechten Vorderarm vorgenommen werden.

Leider ist das Präparat während des Krieges bei der Umwandlung der Kgl. Münchner Poliklinik in ein Reservelazarett verloren gegangen.

Ätiologie der Purpura annularis teleangiectodes.

Über die Ätiologie der Purpura annularis teleangiectodes sind eingehende Untersuchungen angestellt worden, die zur Aufstellung mehrerer Hypothesen geführt haben, doch konnte Klarheit in dieser Frage noch nicht erzielt werden.

Sucht man nach der Erklärung der Entstehung dieser seltenen Krankheitsform, so wird man gut tun, zunächst die Ätiologie verwandter, genauer erforschter Krankheiten in Betracht zu ziehen.

Hautblutungen können auftreten durch mechanische Zerreißung der Kapillaren oder durch eine Veränderung und dadurch bedingte Durchlässigkeit der Gefäßwand.

Bei Blutungen, welche ihre Entstehung einer Veränderung der Gefäßwand verdanken, kann es sich entweder um selbständige spezifische Krankheiten handeln oder um Symptome von Infektionskrankheiten oder Intoxikationen oder in seltenen Fällen um Erkrankungen des Nervensystems.

Die selbständigen spezifischen Krankheiten, bei denen primäre Blutungen im Vordergrunde des Krankheitsbildes stehen, haben ihre Basis auf einer hämorrhagischen Diathese.

Hierher gehören die Blutungen bei Hämo-

philie, wobei das Trauma das auslösende Moment ist bei vererbter Disposition zur Blutung. Weiter gehören hierher die Blutungen bei den Purpuraerkrankungen.

Die leichteste Form ist die Purpura simplex, bei der sich die Blutungen auf die Haut beschränken und allgemeine Störungen fehlen.

Bei der Purpura rheumatica bestehen außerdem noch die Erscheinungen eines akuten Muskel- oder Gelenkrheumatismus.

Eine schwere Form dieser Erkrankungen ist die Purpura haemorrhagica oder der Morbus maculosus Werlhofii. Bei dieser kommen auch Blutungen in die Schleimhaut und in innere Organe vor.

Zu den selbständigen Krankheitsformen mit Hautblutungen gehören weiter auch die Blutungen bei Skorbut, einer Krankheit, die sich vor allem durch das Auftreten einer Stomatitis von den oben angeführten Purpuraerkrankungen unterscheidet.

Als sekundäre Symptome treten Hautblutungen im Verlaufe von Infektionskrankheiten auf.

Diese Blutungen entstehen durch Einwirkung von Toxinen auf die Gefäßwandungen und durch Bakterienemboliewirkungen.

Ebenso treten sie als Symptome auf im Verlaufe von Intoxikationen, welche z. B. durch Blei, Arsenik, Phosphor oder andere Gifte hervorgerufen sein können.

Äußerst selten konnte man bei Erkrankungen des Nervensystems sekundäre Haut-

blutungen konstatieren, deren Zustandekommen noch ganz unaufgeklärt ist.

Mechanische Zerreißung der Kapillaren kann bei Purpura annularis teleangiectodes nicht in Betracht kommen. Dagegen spricht das teleangiektatische, langsam sich entwickelnde Stadium und auch die Anamnese bei allen beobachteten Fällen.

Für Hämophilie fanden sich bei keinem Falle von Purpura annularis teleangiectodes irgendwelche Anhaltspunkte.

Von den oben erwähnten Purpurakrankheiten stehen der Purpura annularis teleangiectodes am nächsten die Purpura simplex und die Purpura rheumatica. Doch unterscheidet sich die Purpura annularis teleangiectodes durch ihren sehr langsamen Verlauf charakteristisch von diesen sich rapid entwickelnden Krankheiten.

Weitere differentialdiagnostisch wichtige Merkmale der Purpura annularis teleangiectodes sind das völlige Fehlen von Fieber, von lokalen Schmerzen, von Herzerscheinungen und von Albuminurie.

Das Auftreten von Gelenkrheumatismus ist mit Ausnahme von zwei Fällen bei Purpura annularis teleangiectodes nicht beobachtet worden.

Auch chronische Nephritis, welche Hautblutungen als sekundäre Erscheinung zur Folge haben kann, darf wegen des Fehlens von Eiweiß im Harn als Krankheitsursache nicht herangezogen werden.

Auch Skorbut kann ätiologisch nicht in Betracht kommen.

Auf eine gewisse Analogie in morphologischer Hinsicht mit dem Erythema pernio hat Majocchi hingewiesen, doch läßt sich diese durch ihr stets auftretendes erythematöses Vorstadium von der durch die ringförmigen Flecken ausgezeichneten Purpura annularis teleangiectodes differentialdiagnostisch leicht abgrenzen.

Auch die von Brocq beschriebene Erythrodermie pityriasique en plaques disseminée wurde in Erwägung gezogen, doch läßt sie sich, wie Lindenheim gezeigt hat, stets klinisch von der Purpura annularis teleangiectodes unterscheiden.

Alle Bemühungen, die Purpura annularis teleangiectodes unter die bekannten Hautkrankheiten einzureihen, erwiesen sich somit als vergeblich.

Ebenso blieben alle Versuche, die Erscheinungen der Purpura annularis teleangiectodes als Symptome einer Infektionskrankheit oder einer Intoxikation aufzufassen, mindestens zweifelhaft.

Vignolo-Lutati hält ebenso wie Passini eine toxisch-infektiöse Ursache für wahrscheinlich.

Therese und Claude riefen durch die Wirkungen verschiedener Mikrobentoxine, wie Diphtherie- oder Stroptokokkentoxine Erscheinungen von Endoarteriitis atheromatosa experimentell bei Tieren hervor. Ähnliche Erscheinungen sollen auch in Fällen chronischer Blei- oder Alkoholvergiftung beobachtet worden sein.

Ein von Purpura annularis teleangiectodes be-

fallener Patient Lindenheims litt gleichzeitig an chronischer Bleiintoxikation und ein anderer Brandweiners war Setzerlehrling, so daß bei ihm auch an Bleivergiftung gedacht werden konnte.

Vignolo-Lutati schreibt: „Und indem er (Majocchi) neben die langsam verlaufenden toxischen Prozesse auch den Arthritismus stellt, zieht Majocchi in dem Gedanken an den häufigen Einfluß des Arthritismus auf die hämorrhagischen Dermatosen auch eine arthritische gichtische Intoxikation als möglichen ätiologischen Faktor in Betracht, wobei er sich auf die Tatsache stützt, daß bei einigen seiner Kranken Präzedenzien in diesem Sinne in der Familie vorlagen und bei einzelnen anderen Arthralgien einiger Gelenke aufgetreten waren."

Brandweiner meint, indem er über Majocchi referiert: „Bei einem Patienten wurde eine gichtische Diathese konstatiert, doch kann auch ihr nach Majocchi kaum eine ursächliche Rolle zugeschrieben werden, da die Seltenheit der Dermatose der Häufigkeit der uratischen Erkrankungen allzu schroff gegenübersteht."

Sachs und Ossola beobachteten bei ihren von Purpura annularis teleangiectodes befallenen Patienten je einmal das Auftreten von Gelenkrheumatismus. Der zweite dieser Fälle war außerdem durch eine Herzaffektion kompliziert.

Bei zwei Fällen von Purpura annularis teleangiectodes konnte man auch begründeten Verdacht auf Autointoxikation intestinalen Ursprungs haben, ebenso wie bei einem von Ferrari behandelten Kranken, der seit 10 Jahren an

gastro-intestinalen Störungen litt, und wie in dem zweiten Falle Ossolas, wo diese Störungen seit drei Jahren bestanden, wie Vignolo-Lutati berichtet.

Dieser Autor meint, „daß das klinische Bild der Purpura annularis teleangiectodes bezeichnen könnte, den Exponent gemeinsamer Konvergenz verschiedener Ätiologie toxisch-infektiöser Natur, bei deren Entwicklung vielleicht auch eine gleichzeitige Wirkung des Nervensystems im Spiele sein dürfte."

Auch Verrotti glaubt an eine Autointoxikation und bringt die Purpura annularis teleangiectodes in Zusammenhang mit funktionellen Unregelmäßigkeiten der Sexualsphäre.

Zur Annahme einer toxischen Ursache der Purpura annularis teleangiectodes neigt auch Truffi.

Diabetes wurde neben Purpura annularis teleangiectodes von Arndt beobachtet.

Lier kam auf Grund seiner klinischen Erfahrungen an einem monatelang beobachteten Falle von Purpura annul. teleang. zu der Überzeugung, daß für die Entstehung der Erkrankung eine infektiöse Erkrankung angenommen werden müsse. Der von ihm behandelte Patient hatte eine Halsentzündung. Als ihm die hypertrophischen, von multiplen Abszessen durchsetzten Tonsillen entfernt worden waren, begann das Exanthem der Purpura annularis teleangiectodes innerhalb weniger Tage abzublassen.

Störungen der Hautzirkulation durch erworbene oder angeborene Herzfehler, wie z. B. das Bestehenbleiben des Ductus Botali, wie dies

bei Morbus coeruleus der Fall ist, konnten weder Majocchi noch andere Autoren feststellen.

Nur ein Fall mit einem unkompensierten und ein anderer mit kompliziertem Herzfehler, basierend auf Gelenkrheumatismus, ist gleichzeitig mit Purpura annularis teleangiectodes beobachtet worden.

Ehrmann betont in einer Diskussion über einen Fall von Purpura annularis teleangiectodes, daß diese Dermatose besonders häufig bei Leuten beobachtet werde, welche infolge ihres Berufes viel stehen müssen und daß damit die Neigung zur Lokalisation an den unteren Extremitäten zusammenhinge. Diese Annahme findet eine Stütze in der Tatsache, daß ein Patient Vignolo-Lutatis trotz des Fehlens subjektiver Beschwerden auf sein Leiden dadurch aufmerksam wurde, daß die ringförmigen Flecke zu gewissen Zeiten des Tages, nach längerem Gehen oder Stehen sich röteten und dadurch mehr hervortraten.

An einen Fall von chronischer Hautblutung bei Hysterie, der 1910 von Binder beobachtet worden ist, möchte ich an dieser Stelle erinnern. Brandweiner äußerst sich darüber folgendermaßen: „Dieser Fall kann mit der Purpura annularis gewiß nicht identifiziert werden. Dagegen spricht nicht nur das klinische Bild, sondern auch der Verlauf der Effloreszenzen — ihr rasches Kommen und Gehen. Immerhin ist seine Erwähnung aber gerechtfertigt, wenn man die Frage Nervenerkrankung-Hautaffektion streift."

An diesen Zusammenhang einer neuropathischen Genese denkt auch Majocchi. Er möchte aus den Beobachtungen, daß im Anfange des Prozesses alle wahrnehmbaren Zeichen

einer Entzündung fehlen und daß er bei einem Patienten vorhergehende häufige Neuralgien der unteren Extremitäten konstatieren konnte, event. primäre vasomotorische Störungen ableiten, welche „eine Verminderung des Gefäßtonus bewirken". „Durch diese Verminderung des Gefäßtonus kommt es dann", wie er meint, „zur Ektasie und zum Bersten der Kapillaren und infolge dessen zur Bildung der braunroten Flecke mit Hämorrhagie und Pigmentationen."

Auch das bilaterale und symmetrische Auftreten spricht für die Annahme einer Dermatose von vasomotorisch-trophischer Natur. Es würde sich dann um eine Angioneurose handeln, die zu einer Teleangioparalyse geführt hätte.

Brandweiner findet die Ansicht Majocchis, daß vasomotorische Störungen der Krankheit zugrunde liegen dürften, recht einleuchtend. Er konnte bei mehreren seiner von der Krankheit befallenen Patienten mit dem Fingernagel oder einem stumpfen Instrument durch leichtes Kratzen sowohl an der normalen Haut als auch innerhalb der erkrankten Hautpartien kleine rote Pünktchen erzeugen. Diese Fleckchen konnten durch Druck nicht mehr anämisiert werden und hatten „mit den kleinsten, meistens am Rande der Plaques situierten Fleckchen eine so große Ähnlichkeit, daß sie von ihnen nicht unterschieden werden" konnten.

Ein Teil dieser artifiziell erzeugten Fleckchen verschwand nach Verlauf von Stunden und Tagen, während die anderen bestehen blieben und dann in derselben Weise wie die durch die Krank-

heit hervorgerufenen Flecken der Farbenwandlungen in braunrot und gelblichbraun durchmachten.

Brandweiner hält diese künstlich erzeugten Fleckchen auf Grund seiner früheren vergleichenden klinisch-histologischen Untersuchungen für Teleangiektasien und nicht für Hämorrhagien.

Brandweiner berichtet ferner, daß er auch auf anscheinend normaler Haut gesunder Personen dasselbe Phänomen erzeugen konnte; allerdings bedurfte es bedeutend intensiverer mechanischer Einwirkungen als bei den mit Purpura annularis teleangiectodes behafteten Patienten.

Bei Hysterischen, bei denen die vasomotorische Erregbarkeit größer ist als bei normalen Individuen, konnte Brandweiner den Versuch leichter mit Erfolg ausführen als bei Personen mit normaler vasomotorischer Erregbarkeit. Eine „Bestätigung für die Annahme der leichten Auslösbarkeit kapillarer Ektasien bei Individuen mit starker vasomotorischer Erregbarkeit" fand sich bei einer Patientin, die an multipler neurotischer Gangrän litt. Brandweiner legte eine elastische Binde um den Oberarm der Patientin, um einen Aderlaß vorzunehmen, und sah nach kurzer Zeit, wie sich am ganzen Arm „zahllose kleinste, rote Stippchen" entwickelten, welche genau so aussahen wie die bei dem oben geschilderten Kratzversuch ausgelösten Fleckchen.*) Brand-

*) Die Beobachtung, daß bei Stauung am Oberarm distalwärts sehr bald zahlreiche kleinste Hämorrhagien entstehen, kann man nicht allzu selten machen, bei Leuten, die scheinbar ganz normale Gefäß- und Zirkulationsverhältnisse haben.

weiner betont besonders, daß die multiple neurotische Hautgangrän wohl den höchsten Grad vasomotorisch-trophischer Hauterkrankung darstelle.

Da es Brandweiner gelang, durch geringfügige mechanische Einwirkung eine Hautveränderung hervorzurufen, die ganz dem Krankheitsbilde bei der Purpura annularis teleangiectodes gleicht, so möchte er „dem Trauma bei dem Zustandekommen desselben doch nicht jede ursächliche Rolle aberkennen, wie dies Majocchi tut". Er meint, daß schon ganz geringfügige mechanische Einwirkungen den Anstoß zur Bildung der Flecke geben können und daß dafür schon ihre Lokalisation an Hautstellen, die den traumatischen Einwirkungen stärker ausgesetzt sind, spräche.

Schließlich faßt er seine Ansicht in folgende Worte zusammen:

„Bezüglich der Ätiologie des Leidens scheint die Annahme einer vasomotorisch-trophischen Grundlage am plausibelsten; wenngleich kleinste Traumen die unmittelbare Veranlassung zur Entstehung der primären Veränderung abzugeben scheinen, so genügen sie allein zur Erklärung der Veränderungen nicht, sondern es setzt die Affektion noch eine Disposition voraus — eine periphere vasomotorisch-trophische Labilität."

Für diese vasomotorisch-trophische Labilität spricht vielleicht auch das Vorhandensein neurasthenischer Veranlagung, die bei einzelnen Fällen von Purpura annularis teleangiectodes vorhanden war.

Dermographismus ist in manchen Fällen deut-

lich, in anderen weniger deutlich nachweisbar gewesen.

Lindenheim versuchte vergeblich, das von Brandweiner beschriebene Kratzphänomen auszulösen, während Hoffmann auf dem XI. Kongreß der Deutschen dermatologischen Gesellschaft in Wien diese „typische Hautreaktion" am Unterarm zweier Patienten Nobels demonstrierte, indem er durch Kratzen mit dem Fingernagel auf der Haut Erythem mit Purpuraflecken erzeugte, ein Phänomen, das er öfters beobachtet haben will und an einer Moulage seiner Klinik abgebildet hat.

Ohne Zweifel ist es ein Vorteil, wenn das in ätiologischer Hinsicht in Frage kommende Gebiet möglichst eingeschränkt wird. Daher muß es als ein positiver Erfolg in differentialdiagnostischer Hinsicht gelten, daß nach dem Ergebnis sorgfältiger Forschungen die Purpura annularis teleangiectodes in keinen Beziehungen zur Syphilis steht.

Soweit bei einzelnen der beschriebenen Fälle die Wassermann'sche Reaktion ausgeführt werden konnte, ist sie negativ ausgefallen.

Wenn die Effloreszenzen bei der Purpura annularis teleangiectodes irregulär sind und die Ringform nur angedeutet ist, dann können die Flecken leicht das Aussehen eines syphilitischen Exanthems vortäuschen.

Brandweiner schilderte in einem Falle einen derartigen Hautbefund, konnte aber durch den negativen Ausfall der Seroreaktion und wegen des Fehlens anderer luetischer Symptome sowie

durch das positive Ergebnis des oben erwähnten „Kratzversuchs“ Syphilis ausschließen.

In einem anderen Falle Brandweiners war neben der Purpura annularis teleangiectodes eine Syphilis nachweisbar. Während aber die luetischen Erscheinungen auf eine energische antiluetische Kur hin prompt verschwanden, blieben die Purpuraeffloreszenzen unverändert bestehen.

Die histologischen Befunde bei Endoarteriitis obliterans, welche das Ergebnis der histologischen Forschungen vieler Autoren in den letzten Jahren bilden, führten zu der Vermutung, daß man es bei der Purpura annularis teleangiectodes mit einer Endoarteriitis obliterans syphilitica zu tun habe. Doch ist von Majocchi besonders mit Entschiedenheit hervorgehoben worden, daß ein großer Unterschied zwischen den syphilitischen und den bei der Purpura annularis teleangiectodes gefundenen arteriellen Veränderungen besteht. Während bei der syphilitischen Endoarteriitis immer auch eine Exoarteriitis zu finden ist, also die Adventitia aktiv beteiligt ist, findet man bei der Purpura annularis teleangiectodes stets die Adventitia der befallenen Arterie unbeteiligt und den Prozeß auf die Intima beschränkt.

Gestützt auf diese klinischen und histologischen Ergebnisse, die durch zahlreiche Beobachtungen von Ferrari, Sachs, Ossola, Balzer, Verotti, Radaeli und Truffi Bestätigung gefunden haben, scheint es nunmehr sicher festzustehen, daß die Purpura annularis teleangiectodes zu der Syphilis in keiner Beziehung steht. Doch soll nicht unerwähnt bleiben, daß auch die gegenseitige Ansicht Vertreter gefunden hat.

Zum Beispiel sind von De Amicis bei einem Patienten, der an Purpura annularis teleangiectodes erkrankt war, Spuren vorausgegangener Syphilis aufgefunden worden, und Breda beobachtete bei einem Kranken, der vor 10 Jahren eine Lues akquiriert hatte, ein Exanthem an Extremitäten und Stamm, das morphologisch der Purpura annularis teleangiectodes vollkommen entsprach. Diese Effloreszenzen bestanden einige Monate und ließen sich durch eine energische und variierte antiluetische Behandlung nicht beeinflussen.

Endlich berichtet Vignolo-Lutati, daß auch Brocq in der Syphilis einen ätiologischen Faktor der Purpura Majocchis anerkennen möchte.

Häufig ist auch die Vermutung aufgetaucht, daß die Tuberkulose in ätiologischer Beziehung zur Purpura annularis teleangiectodes stehe.

Gaucher und Louste teilten einen Fall von „Purpura des membres inférieures d'origine tuberculeuse“ mit. Es fehlte allerdings die annuläre Form, doch hatte die Erkrankung ihren Sitz an den von der Pupura annularis teleangiectodes bevorzugten unteren Extremitäten.

Der von Vignolo-Lutati behandelte Patient war von graziler Konstitution und hatte einen Bruder, der in jungen Jahren an tuberkulöser Meningitis gestorben war.

Die an Purpura annularis teleangiectodes erkrankte Patientin von Balzer und Gallup war auch von Tuberkulose befallen und ihr Vater und Bruder waren an Phthise gestorben, Tatsachen,

welche diese Autoren zu der Äußerung veranlaßte: „L'hypothèse d'une affektion se rattachant à la tuberculose peutêtre soutenue, bien entendu, sous toutes réserves.“ Doch sind von diesen Autoren Beweise für den Zusammenhang ihres Falles von Purpura annularis teleangiectodes mit Tuberkulose nicht erbracht worden.

Ein Patient Radaelis erkrankte einige Monate nach dem Auftreten der Purpura annularis teleangiectodes an tuberkulöser Pleuritis.

Jona ist geneigt, bei derartigen mit Tuberkulose kombinierten Fällen der Purpura annularis teleangiectodes anzunehmen, daß die Hautgefäßveränderung durch toxische Einflüsse bedingt sei.

Andererseits gelang es Brandweiner bei einem jugendlichen Patienten, der an Purpura annularis teleangiectodes erkrankt war, mit Sicherheit nachzuweisen, daß er frei sowohl von aktiver wie latenter Tuberkulose war. Brandweiner applizierte Tuberkulin nach Pirquet und sah „weder Pirquet'sche noch Stich- noch Allgemeinreaktion auftreten, obwohl zweimal die gewiß nicht unerhebliche Dose von 1 mg Alttuberkulin injiziert worden war“.

Dieser 18jährige kräftige junge Mann, der von gesunden Eltern stammte und bis vor kurzem immer auf dem Lande gelebt hatte, war also offenbar vollkommen frei von aktiver wie latenter Tuberkulose, und man muß Brandweiner recht geben, wenn er annimmt, daß die beiden Krankheiten in keiner Beziehung zueinander stehen können, wenn nur in einem einzigen Falle der sichere Nachweis geführt werden konnte, daß

die Purpura annularis teleangiectodes ohne tuberkulöse Grundlage aufgetreten ist.

Das Alter der Patienten scheint nach der Meinung aller Autoren keinen wesentlich bestimmenden Einfluß auf die Entstehung der Purpura annularis teleangiectodes zu haben. Immerhin scheint das mittlere Lebensalter häufiger betroffen zu werden, denn die meisten von Purpura annularis teleangiectodes befallenen Patienten standen in einem Alter zwischen 20 und 50 Jahren. Doch wurde die Krankheit auch bei Kindern von 14, 13 und 11 Jahren und auch bei einem 3 Monate alten Säugling beobachtet.

Das männliche Geschlecht scheint von der Purpura annularis teleangiectodes häufiger befallen zu werden, denn unter allen bisher beobachteten Fällen sind bloß drei oder vier weibliche Patienten aufgeführt.

Hiermit wären alle ätiologischen Momente aufgezählt, die im Laufe der Zeit in Betracht gezogen worden sind, in dem Bemühen, in die Ätiologie dieser seltenen, interessanten Krankheit Licht zu bringen.

Auch bei unseren beiden Fällen sind alle bis jetzt zur Diskussion gekommenen Ätiologiemöglichkeiten mit größter Wahrscheinlichkeit auszuschalten.

Der Entstehungsgrund dieser Dermatose besteht ohne Zweifel in einer Degeneration der Gefäße, die zu leichter Zerreißlichkeit derselben führt. Wodurch diese Degeneration zustande kommt, ist dunkel, Infektion als Ätiologie ist auszuschließen, maßgebend sind wohl unbekannte toxische Ein-

flüsse. Nervenleiden kommt wohl nicht in Betracht, obgleich unsere Patienten beide „nervös" veranlagt sind.

Wenn wir die beiden von uns beobachteten eingangs beschriebenen Fälle mit dem von Majocchi aufgestellten Krankheitsbilde vergleichen, so ergibt sich eine fast vollständige Übereinstimmung der beiden Krankheitsbilder in allen wesentlichen Punkten.

Wir sahen rosa- und lividrote Flecken, die gebildet waren von kapillaren Ektasien mit folgenden Hämorrhagien. Hyperämie war nicht vorausgegangen. Die Haut war nicht infiltriert. Einen deutlichen Zusammenhang mit den Haarfollikeln allerdings konnten wir ebenso wie Brandweiner und andere im Gegensatz zu Majocchi nirgends erkennen, sondern haben gesehen, daß die Herde ganz unabhängig von den Haarfollikeln entstehen.

Wir konnten eine langsame Entwicklung und Vermehrung der Herde, ein konstant exzentrisches Wachstum derselben beobachten, eine schöne Ringform war allerdings nirgends deutlich ausgebildet, wie auch die meisten Autoren nach Majocchi hervorheben.

Deutlich konnten wir, ebenso wie Majocchi angibt, die symmetrische Anordnung der Dermatose und deren stets primären Sitz an den Gliedmaßen, besonders an den unteren, konstatieren.

Ebenso wie bei fast allen bisher beobachteten Fällen fehlen auch bei den unsrigen Pruritus, irgendwelche Schmerzempfindungen und Sensibilitätsstörungen.

Das Übergehen der Dermatose in leichte Atro-

phie und Achromie der Haut konnte bei dem ersten Falle an vereinzelten Stellen beobachtet werden, von Alopecie war bei beiden Fällen nichts zu bemerken.

Majocchi unterschied drei Stadien der Erkrankung. Das Stadium teleangiectaticum war bei unserem ersten Falle nur an wenigen Stellen deutlich zu beobachten, bei unserem zweiten Falle noch weniger gut ausgeprägt. Von dem Stadium atrophicum war, wie oben erwähnt, nur bei unserem ersten Patienten etwas zu sehen. Bei dem zweiten Fall konnte keinerlei Atrophie beobachtet werden.

Die Herde unserer beiden Patienten befanden sich demnach zum größten Teile im zweiten Majocchischen Stadium, dem Stadium haemorrhagico-pigmentosum.

Wir sehen also, daß die beiden eingangs geschilderten Krankheitsfälle klassische Beispiele darstellen für die Erkrankung, die Majocchi zum ersten Male beobachtet und unter dem Namen Purpura teleangiectodes annularis veröffentlicht hat.

In Anbetracht der großen Seltenheit des Auftretens dieser interessanten Dermatose habe ich mich für berechtigt gehalten, die zwei Fälle, die ich beobachten konnte, zu publizieren.

* * *

Es ist mir eine angenehme Pflicht, an dieser Stelle Herrn Professor Dr. Ritter v. Zumbusch, meinem verehrten Lehrer, zu danken für die Überlassung der Krankheitsfälle und für die Ratschläge bei der Wahl und Ausarbeitung dieser Arbeit.

Literatur.

1. Arndt, Dermatologische Zeitschrift, 1907, Bd. 14, Seite 517.
2. Balzer u. Galup: Purpura teleang. annul. Soc. franc. de Dermat. et Syph. Seance, 9. janvier 1908. Bulletin Nr. 1.
3. Binder, Ein Fall von chron. Hautblutungen bei Hysterie. Deutsche medizin. Wochenschrift, 1910, 36/I.
4. Blaschko, Verhandlungen deutscher Naturforscher und Ärzte in Stuttgart, Sitzg. 9. Sept. 1906.
5. Brandweiner, Monatshefte für prakt. Dermat., Bd. 43, Nr. 10, S. 529.
6. —, Archiv für Dermatol., 29. März 1905, Bd. 77, S. 122.
7. —, Archiv für Derm. u. Syph., Bd. 113, 1910.
8. —, Dermat. Wochenschrift, 19. Okt. 1912, Bd. 55. Nr. 42, S. 1291.
9. Eppinger und Heß, Monographie über die Vagotonie.
10. Ferrari, Purpura teleang. annul. Soc. italiana di dermatologia, 1907.
11. Gaucher u. Louste, Purpura des membres inférieurs d'origine tuberculeuse. Soc. de dermat. et syphil. Seance 4. mars 1909. Bull. de la Soc., Nr. 3, 1909.
12. Hammer, Verhandlungen deutsch. Naturforsch. u. Ärzte in Stuttgart. Sitzg. 9. Sept. 1906.
13. Herxheimer u. Köhler, X. Kongreß, 1908. Verhandl. der deutschen dermatolog. Gesellschaft, Nr. 49, S. 305.

14. Jarisch, Die Hautkrankheiten. Handbuch der Hautkrankheiten von Jarisch-Matzenauer, 2. Aufl., 1908, S. 148.
15. Kaposi, Acne teleangiectodes. Achiv für Dermatologie und Syphilis, 1894.
16. Kolb, Zur Ätiologie der idiopathischen Blutfleckenkrankheiten, VII, 1891. Arbeiten aus dem Kaiserl. Gesundheitsamt.
17. Kren, Archiv für Dermatol., 1907, Bd. 14, S. 517.
18. Lehde, Hautblutungen, durch Stauung hervorgerufen als diagnostisches Hilfsmittel beim Scharlach. Münchner med. Wochenschr., 1911, Nr. 6, S. 293.
19. Lier, XI. Kongreß der Deutschen dermatolog. Gesellsch. in der Dermatol. Zeitschrift, Bd. XX, 1913, S. 1008.
20. Lindenheim, Archiv für Dermatologie und Syphilis, 1912, Bd. 113, S. 689.
21. Majocchi, Archiv f. Dermatologie. Festschrift für Pick. 1898, Bd. 43, S. 447.
22. —, Lupus teleangiectodes disseminat. Berlin. klin. Wochenschrift, 1894, S. 465.
23. —, Jahresversammlung der Soc. dermatologica ital. (Okt. 1895).
24. —, Giornale ital. delle Malattie veneree e della pelle fasc., II, 1896.
25. Nobl, XI. Kongreß der Deutschen dermatolog. Gesellschaft in der Dermatolog. Zeitschrift, Bd. XX, 1913, S. 1008.
26. Ossola, Contributo allo studio clinica ad anatomo-patologico della p. a. tel. Atti Soc. ital. di dermat. et e sifilografia, 1910.
27. Passini, Referat, Dermatolog. Zeitschrift, April 1913, Bd. XX, S. 558.
28. Radaeli, Supra un caso di purpur. a. teleang, Giornale italiano delle malattie veneree e della pelle, 1911, fesc. III.
29. Riecke, Lehrbuch der Haut- und Geschlechts-Krankheiten, 2. Aufl.

30. Sachs, Verhandl. der Wiener dermatolog. Gesellschaft. Archiv für Dermatol., April 1910, Bd. 101, S. 378.
31. Truffi, Dermatolog. Wochenschrift, Bd. 55, 1912.
32. Unna, Diaskopie. Berliner klin. Wochenschrift, 1893, Nr. 42.
33. Verrotti, Un caso di purpura a. tel. Giornale internaz. delle scienze medicho, 1911.
34. Vignolo-Lutati, Archiv für Dermatol. und Syphil., 1912—13, Bd. 114, S. 303.
35. —, Referat. Dermatol. Zeitschrift, April 1913, Bd. XX, S. 558.

Lebenslauf.

Ich, Walter Emil Knorr, Sohn des Universitätsprofessors Ludwig Knorr und seiner Ehefrau Elisabeth, geborene Piloty, bin in Würzburg am 26. September 1888 geboren.

Mein Abiturium bestand ich Ostern 1907 an dem Gymnasium Carolo-Alexandrinum zu Jena in Thüringen.

Ich studierte seit Sommersemester 1907 Medizin in Jena, Würzburg und München und bestand im August 1914 das medizinische Staatsexamen. Meine Approbation als Arzt erhielt ich am 17. August 1914.

Ich habe im Winter 1910 auf 1911 als Einjähriger im 11. Feldartillerieregiment zu Würzburg gedient und stehe seit dem 19. Oktober 1914 im Felde.